ENDODONTIA EM DENTES DECÍDUOS:

DICAS SOBRE TRATAMENTO CONSERVADOR

Tutora: Tathiane Lenzi
Profa. Cláudia Trindade

O tratamento pulpar em Odontopediatria tem como principal objetivo a manutenção da integridade e a saúde dos tecidos dentais, que é justificado pelo uso de técnicas e/ou medicamentos que permitem a continuidade do seu desenvolvimento normal até a esfoliação, respeitando-se as características particulares do ciclo vital desses elementos.

CÔRREA, 2005

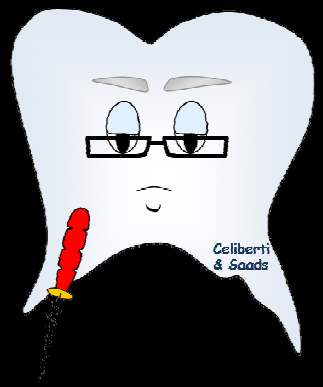

Relembrando...

Peculiaridades dos dentes decíduos

Diagnóstico e planejamento

Eleger o melhor tratamento

CICLO BIOLÓGICO

CRESCIMENTO DO ÓRGÃO PULPAR: início de formação de coroa até raiz completa.

MATURAÇÃO DO ÓRGÃO PULPAR: estágio de raiz completa até início de reabsorção radicular.

REGRESSÃO DO ÓRGÃO PULPAR: início de reabsorção radicular até a esfoliação do dente.

POLPA DO DENTE DECÍDUO

Polpa Jovem	Elementos celulares REPARAÇÃO
Polpa Senil	Fibras DEGENERAÇÃO

Resumindo...

A atividade metabólica da polpa em dentes decíduos é maior no início de formação e na rizólise

As formas de tratamento pulpar apresentam prognóstico mais favorável em crianças de 0 a 4 anos

TRATAMENTO

Conservador

Capeamento pulpar

Pulpotomia

Radical

Pulpectomia

Penetração desinfetante

GUEDES-PINTO, 2003; AAPD, 2004

Decisão de tratamento

CRESCIMENTO

- Tratamento conservador

MATURAÇÃO

- Tratamento conservador
- Tratamento radical

REGRESSÃO

- Tratamento radical
- Exodontia**

** Mais de 2/3 de reabsorção radicular

CAPEAMENTO PULPAR INDIRETO

Remoção parcial do tecido cariado em dentes com lesões de cárie profundas, a fim de evitar risco de exposição e comprometimento pulpar.

Quando indicar?

- Dentes decíduos sem sintomatologia dolorosa espontânea
- Ausência de mobilidade e alteração nos tecidos periodontais
- Ausência de sinais radiográficos de comprometimento pulpar irreversível
- Reabsorção radicular incipiente

GUEDES-PINTO, 2009

Técnica

Remoção parcial de tecido cariado com posterior proteção do tecido remanescente

- Paredes laterais: remoção total
- Parede pulpar: remoção parcial
- Uma única sessão
- Hidróxido de cálcio*, CIV ou adesivo

*Material solúvel

Dentina cariada

Dentina infectada

Dentina afetada



FUSAYAMA et al. , 1966

Camada externa “infectada”

- bactérias
- não passível de remineralização
- desorganizada
- fibras colágenas degradadas

Camada interna “afetada”

- livre ou com poucas bactérias
- passível de remineralização
- fibras colágenas íntegras

Aspecto radiográfico inicial: lesão profunda

Aspecto clínico inicial

Remoção parcial do tecido cariado no fundo da cavidade

Remoção total das paredes laterais

Restauração com resina composta

Aspecto radiográfico imediato

Acompanhamento clínico e radiográfico

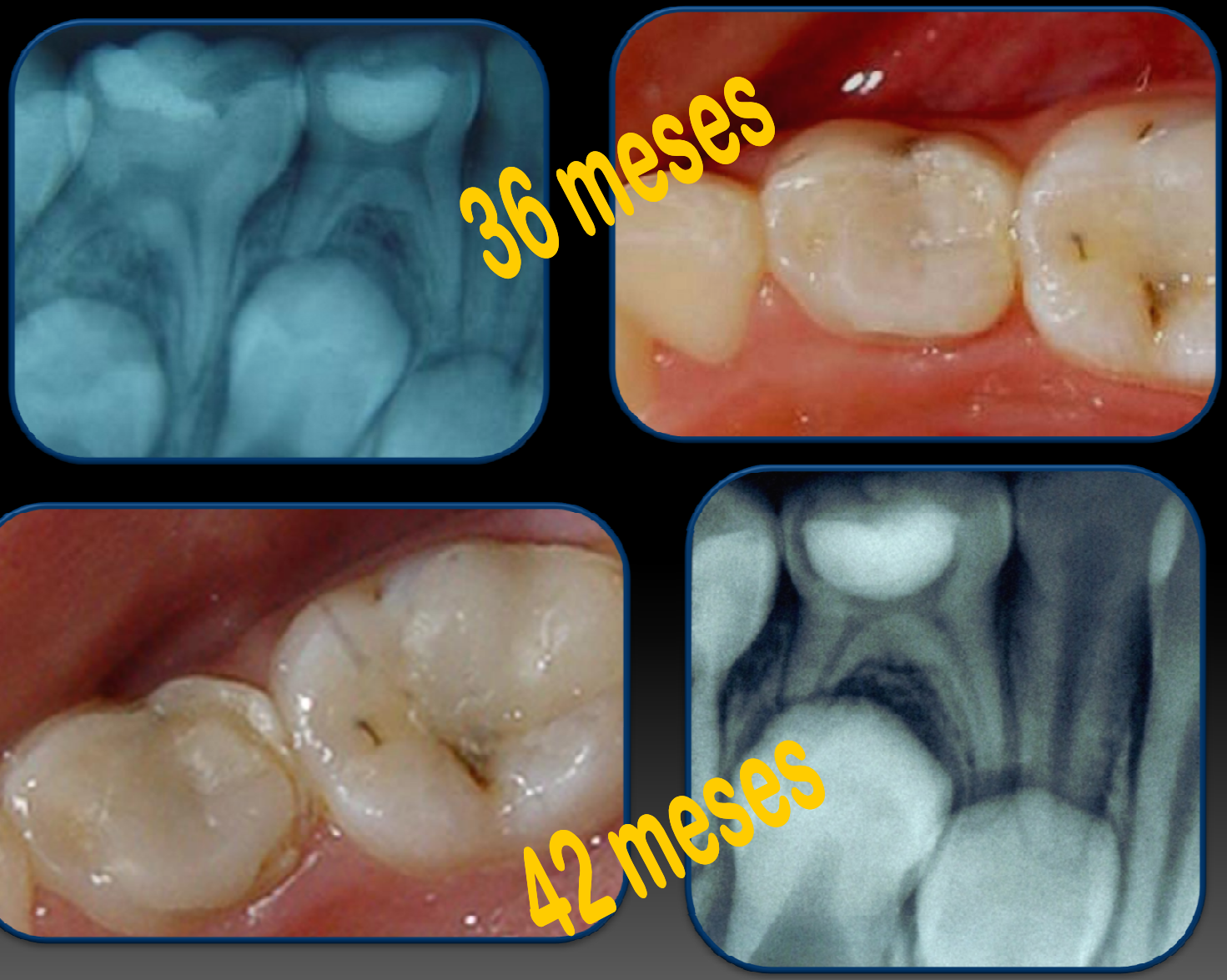

CAPEAMENTO PULPAR DIRETO

Colocação de um fármaco diretamente sobre a exposição pulpar, permitindo cicatrização pulpar e formação de tecido dentário, preservando a vitalidade pulpar.

Quando indicar?

- Microexposição de origem mecânica
- Ausência de contaminação pulpar por saliva e/ou bactérias
- Ciclo biológico compatível, indicando ausência de reabsorção radicular (crianças menores de 4 anos)

Assepsia rigorosa

GUEDES-PINTO, 2009

Pasta Guedes-Pinto

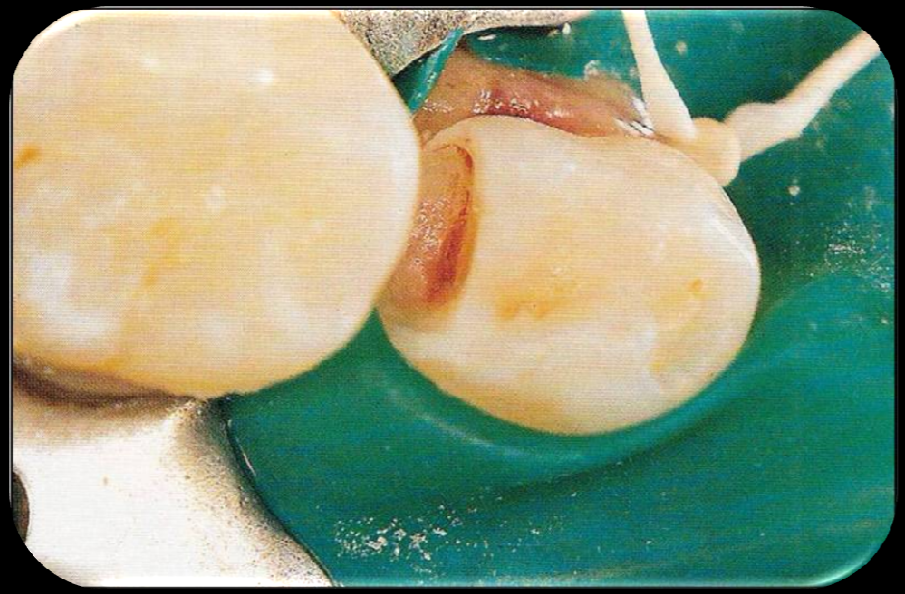

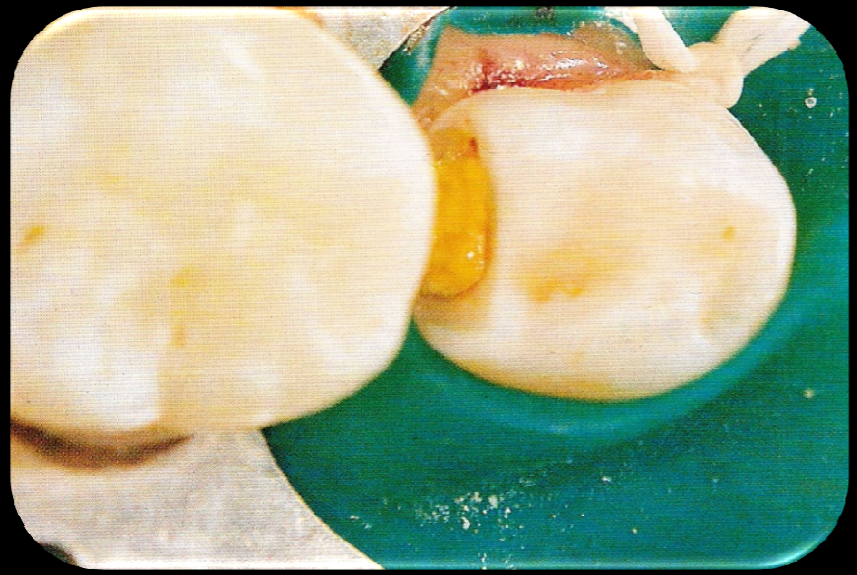

GUEDES-PINTO

PULPOTOMIA

Remoção do tecido pulpar coronário inflamado, objetivando a manutenção da integridade da polpa radicular.

Quando indicar?

- Dentes decíduos com vitalidade pulpar, sem sintomatologia dolorosa espontânea

- Inflamação restrita à polpa coronária

RANLY, GARCIA-GODOY, 2000; GUEDES-PINTO, 2003; AAPD, 2004

Quando não indicar?

- Reabsorção externa ou interna
- Lesão periapical ou na furca
- + de 2/3 de reabsorção radicular
- Dentes destruídos

RANLY, GARCIA-GODOY, 2000; GUEDES-PINTO, 2003; AAPD, 2004

Técnica

Rx inicial
Anestesia
Isolamento absoluto
Cirurgia de acesso coronário

Amputação da polpa coronária (escavadores afiados)

Irrigação da câmara pulpar com tergentol

Hemostasia com bolinha de algodão estéril

Secagem

Aplicação do material endodôntico (Pasta Guedes-Pinto)

Guta percha

Restauração final

BENGSTON et al., 1994; GUEDES-PINTO, 2003

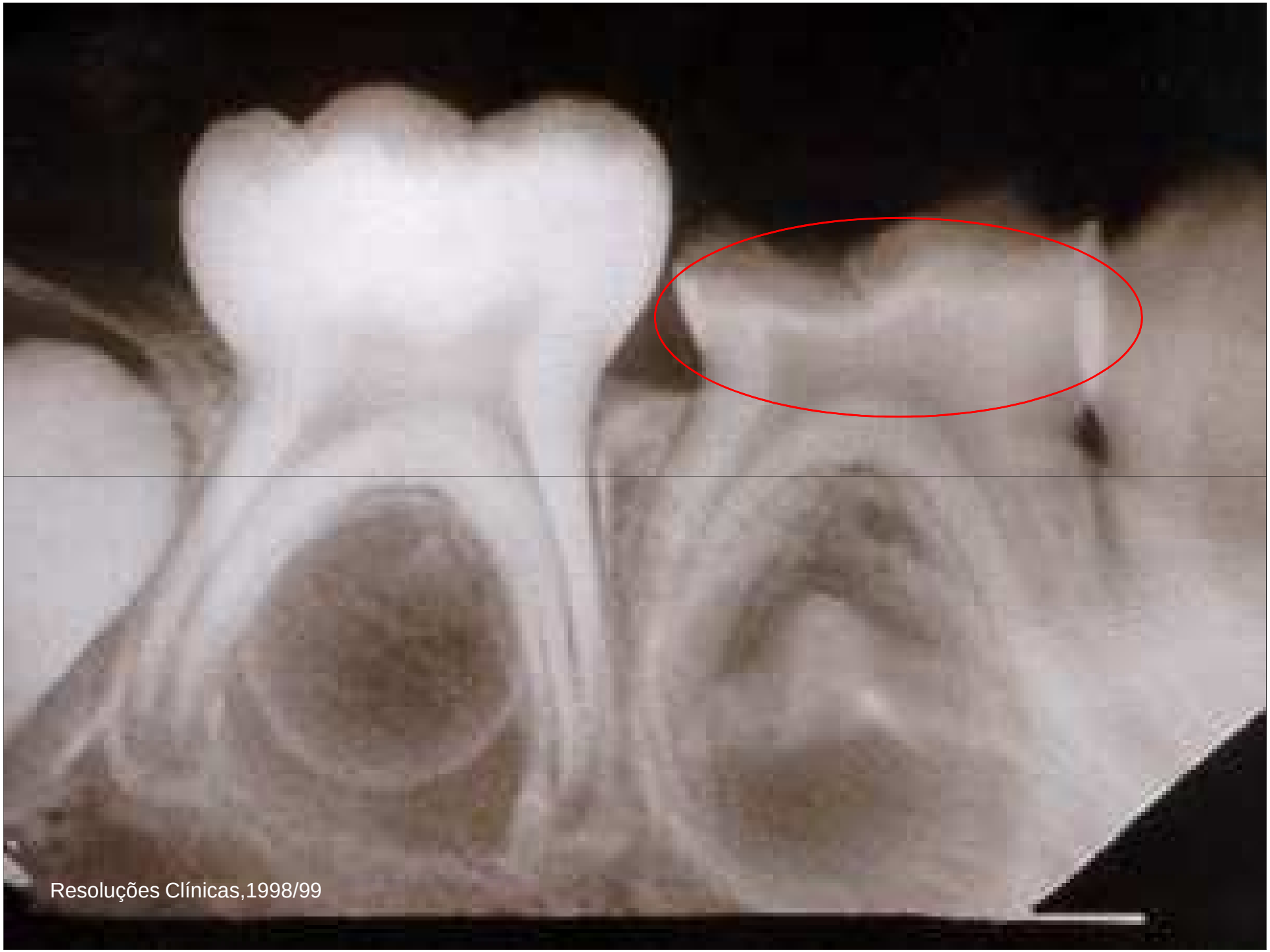

Resoluções Clínicas,1998/99

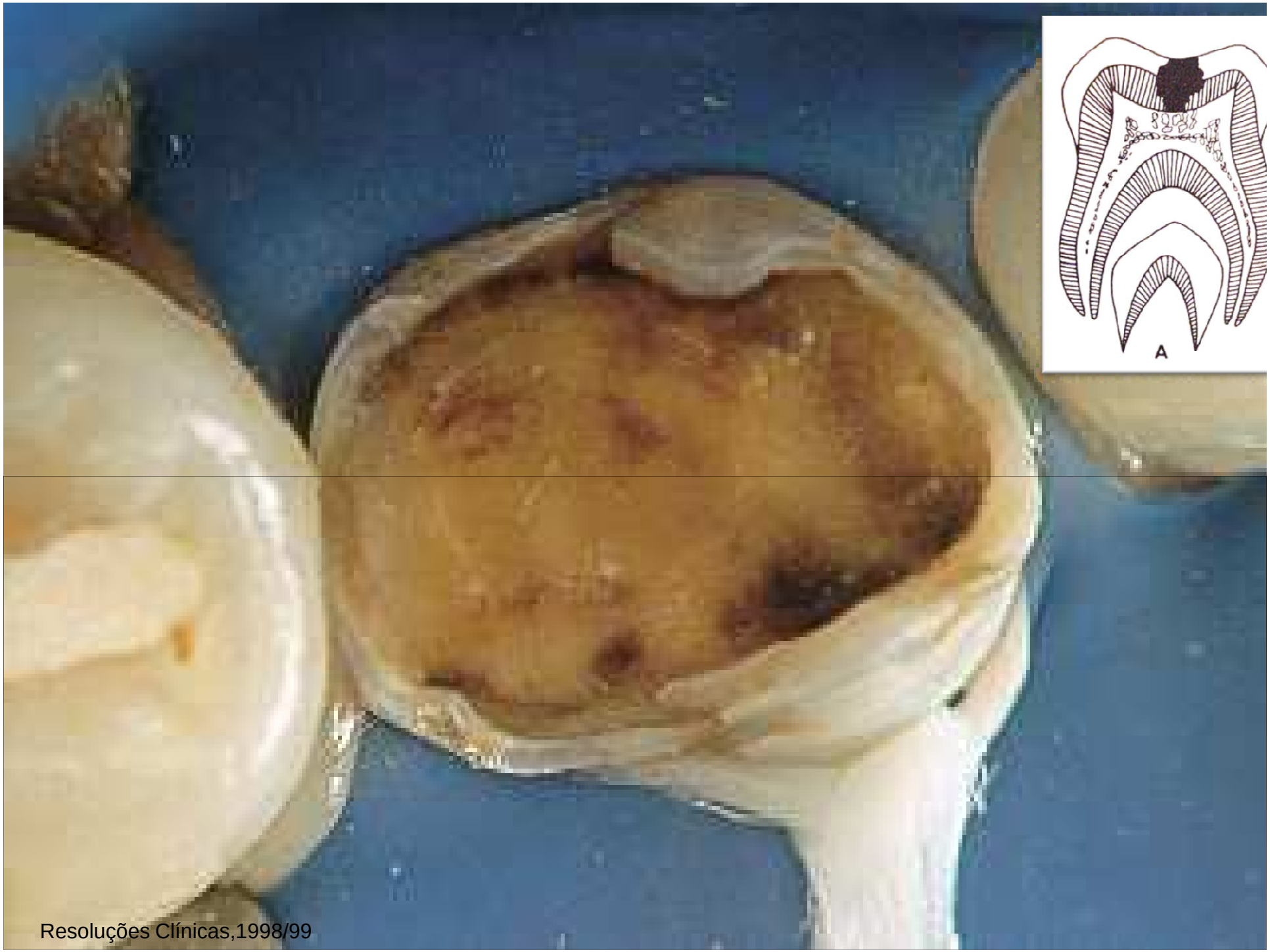

Resoluções Clínicas,1998/99

Resoluções Clínicas,1998/99

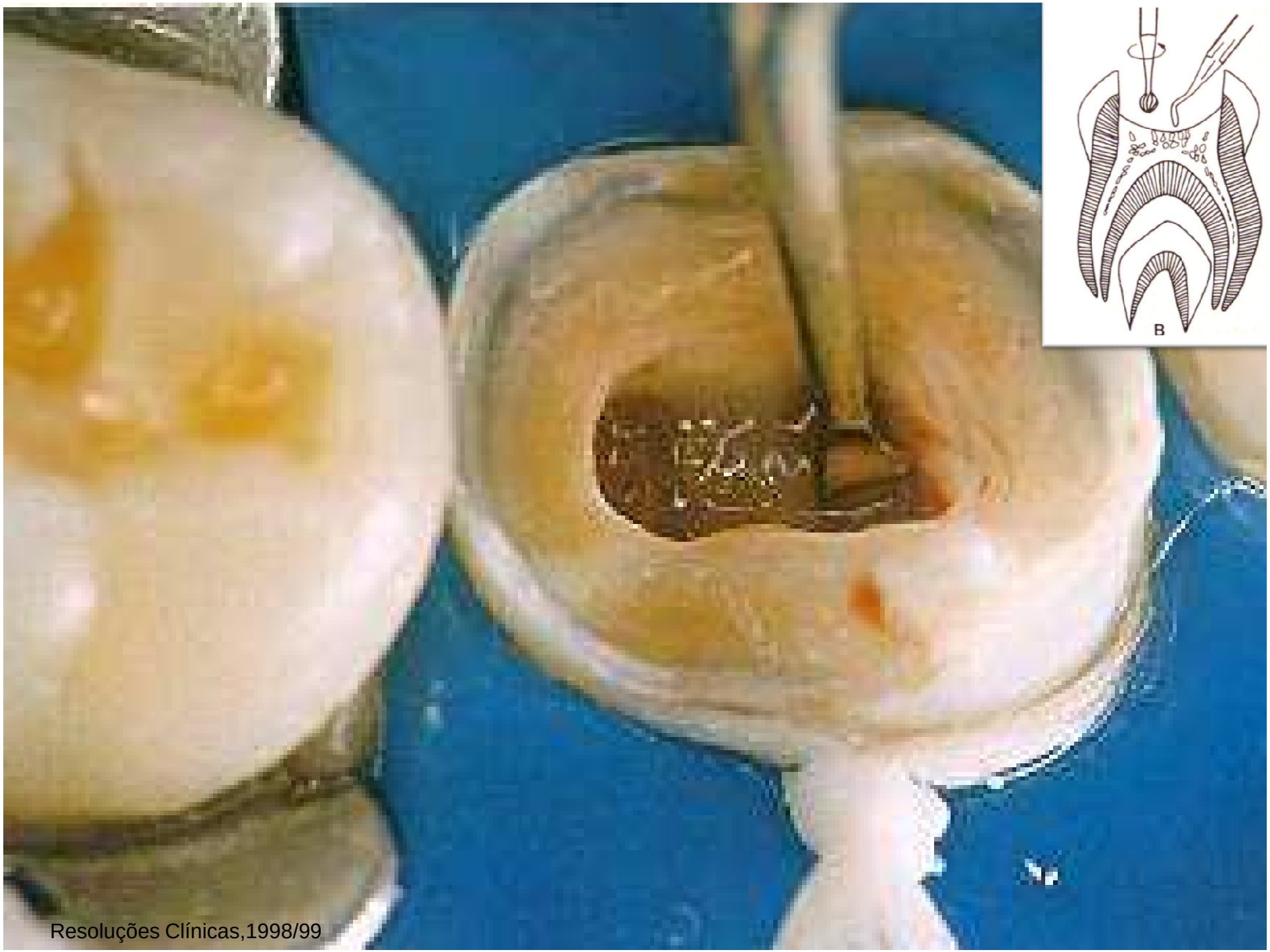

Resoluções Clínicas,1998/99

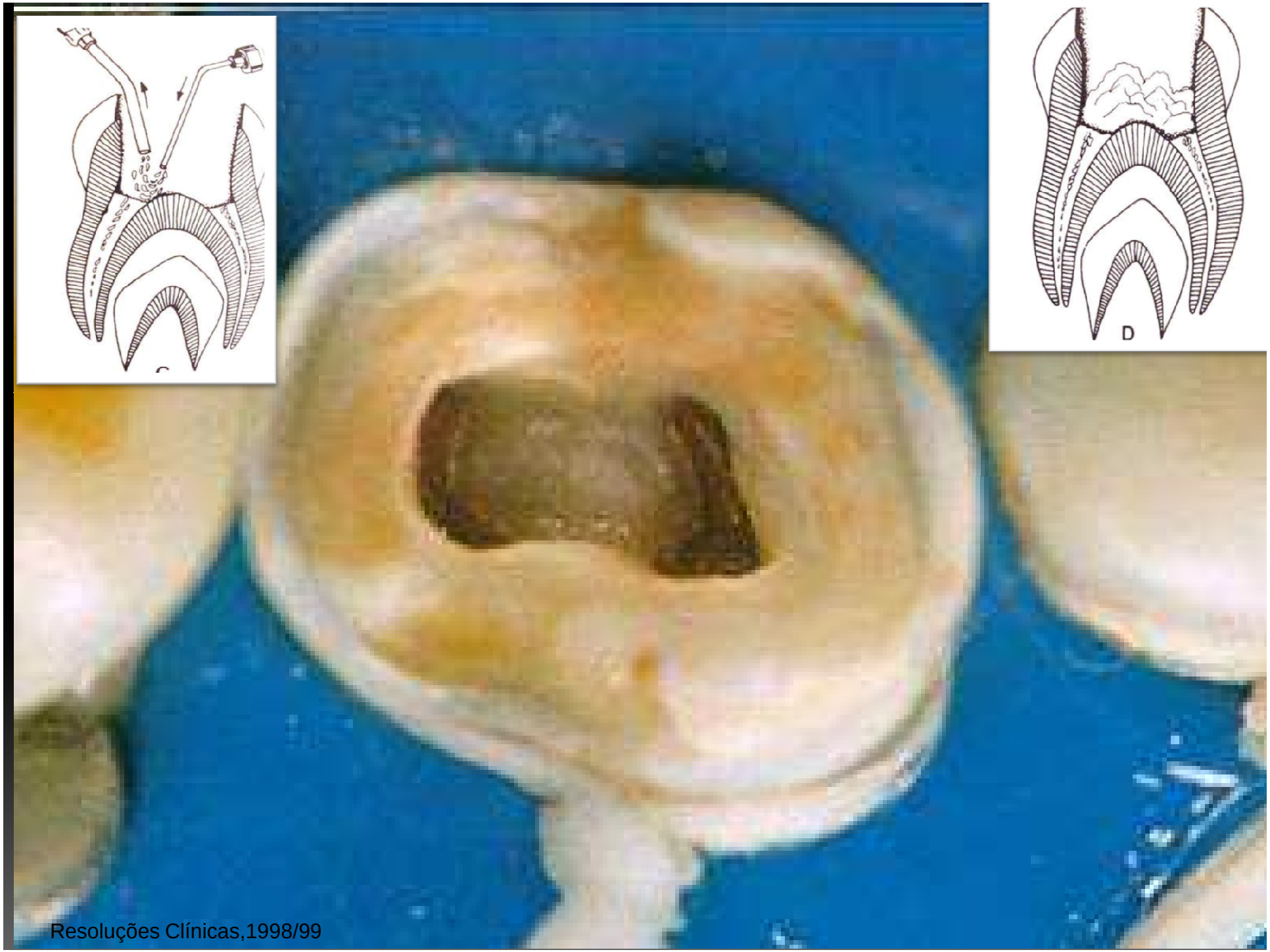

Resoluções Clínicas,1998/99

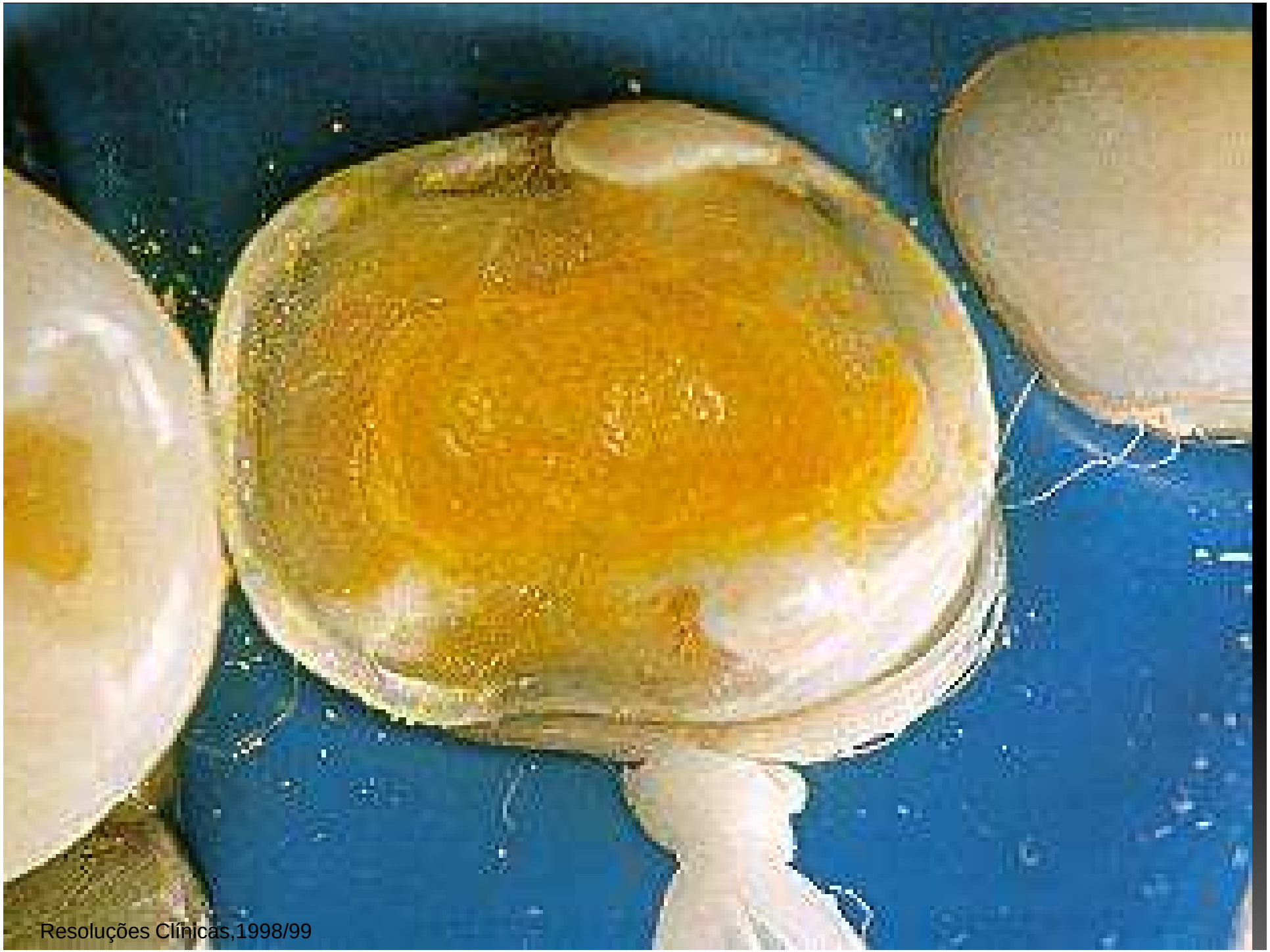

Resoluções Clínicas,1998/99

Pasta Guedes-Pinto

Ardenghi

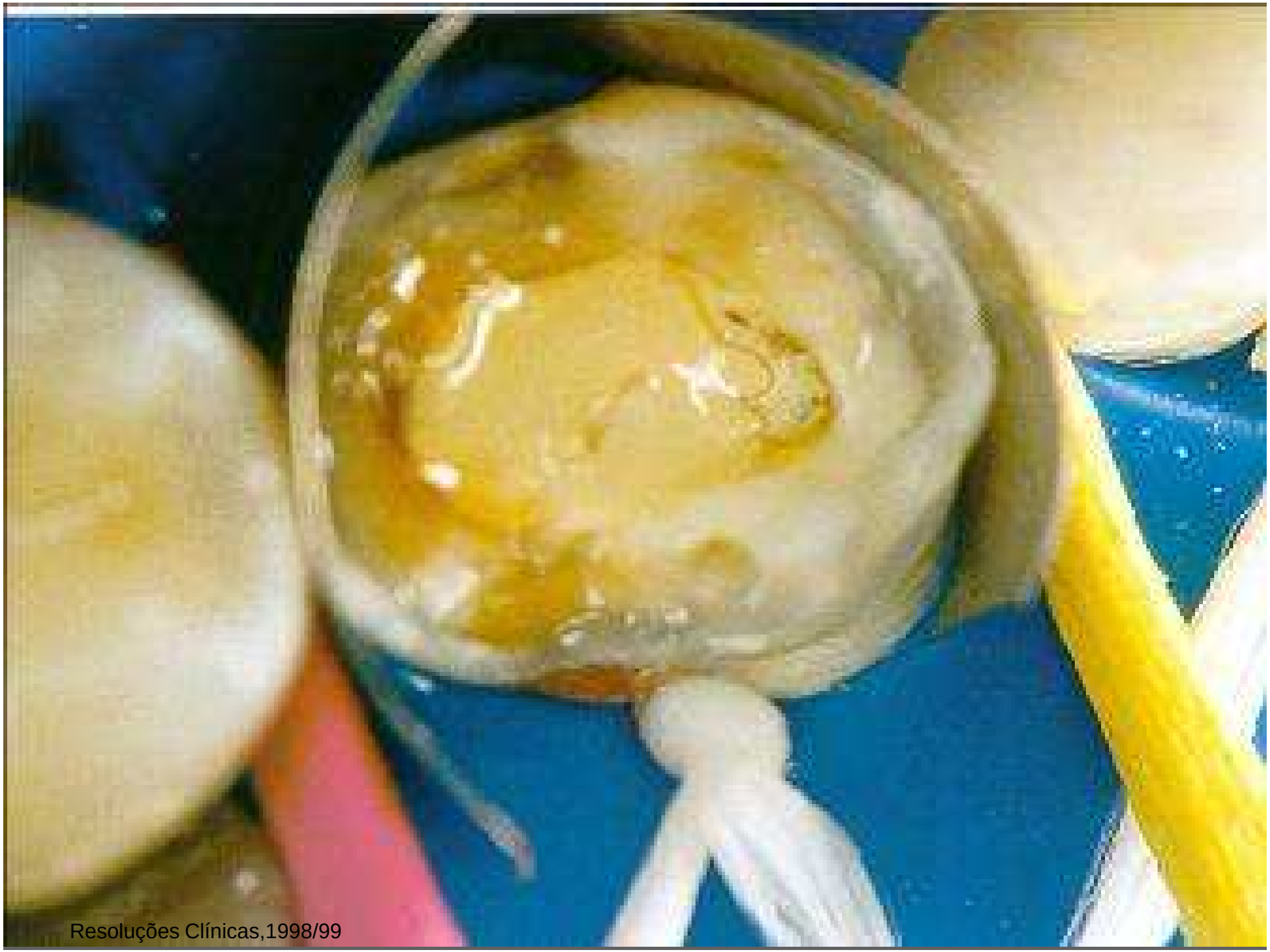

Resoluções Clínicas,1998/99

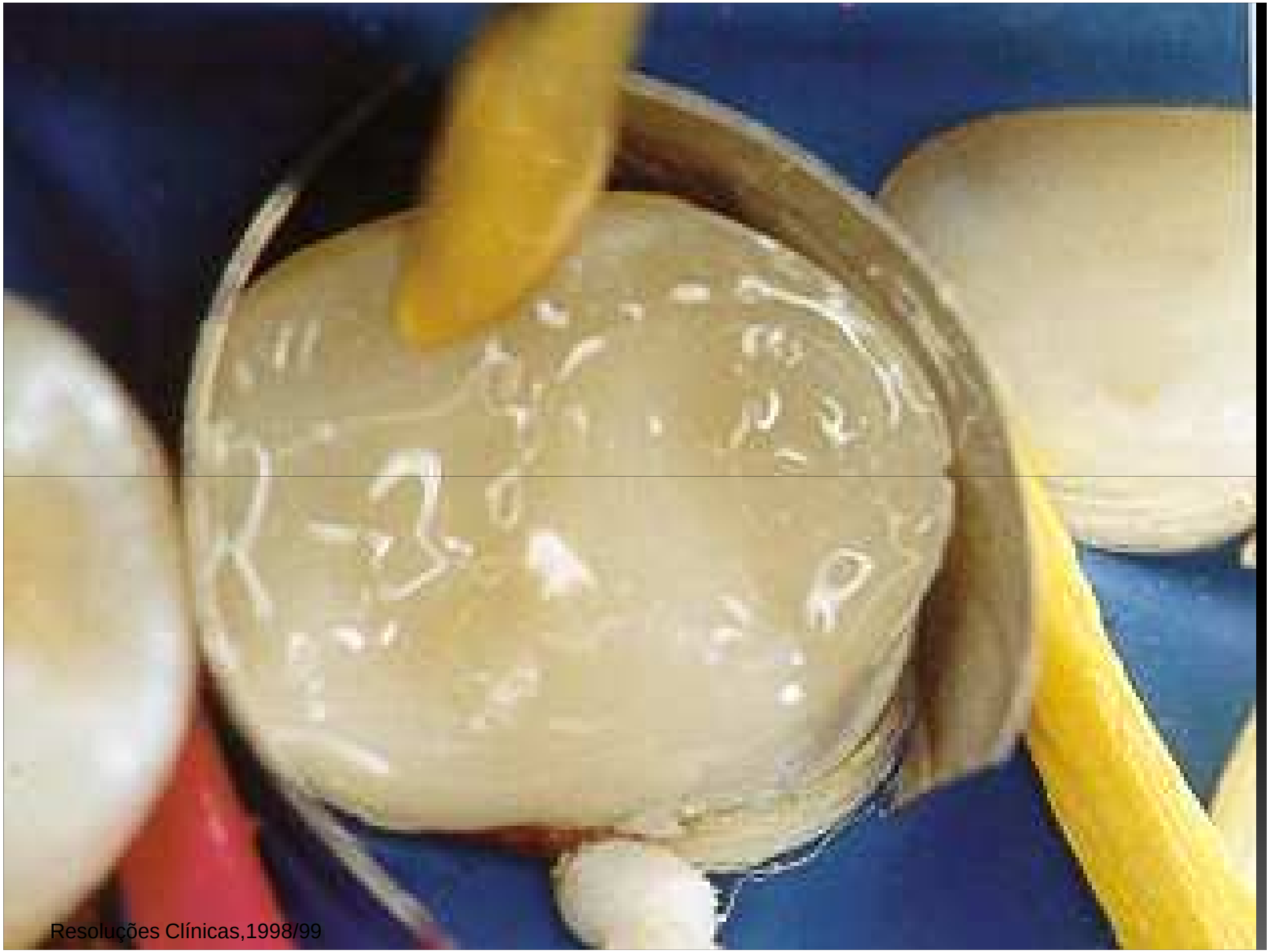

Resoluções Clínicas,1998/99

esoluções Clínicas,1998/99

Resoluções Clínicas,1998/99

Técnicas e tipos de tratamento

Pontos importantes...

A vitalidade deve ser mantida
Ausência de sinais e sintomas
Reparação do tecido pulpar
Manter controle clínico e radiográfico
Ciclo biológico normal
Não causar dano ao sucessor permanente

FIM!!!

Agora vamos aos exercícios!!!