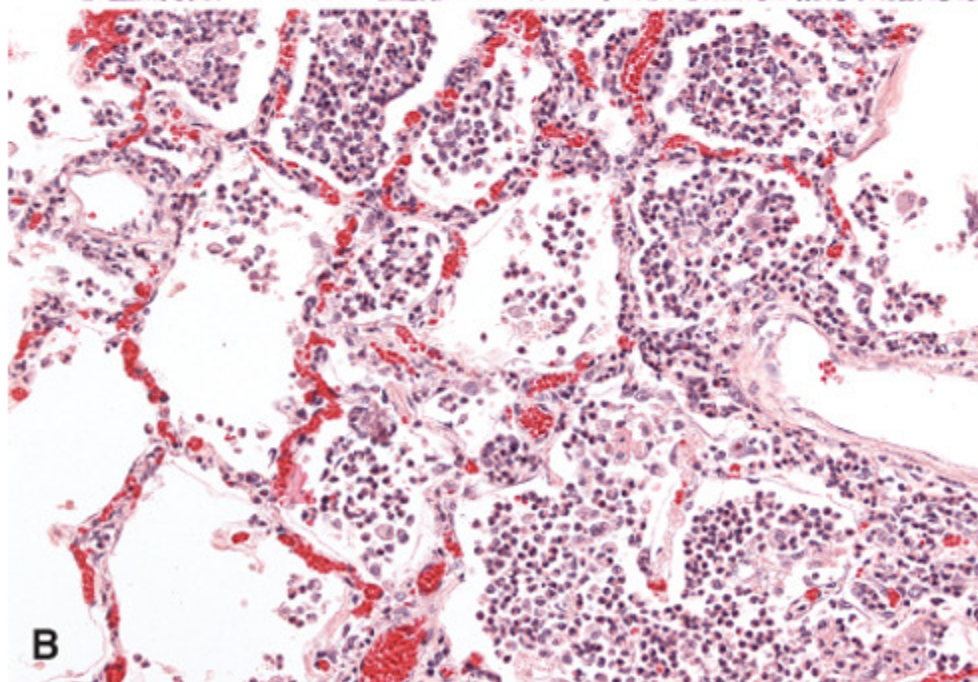
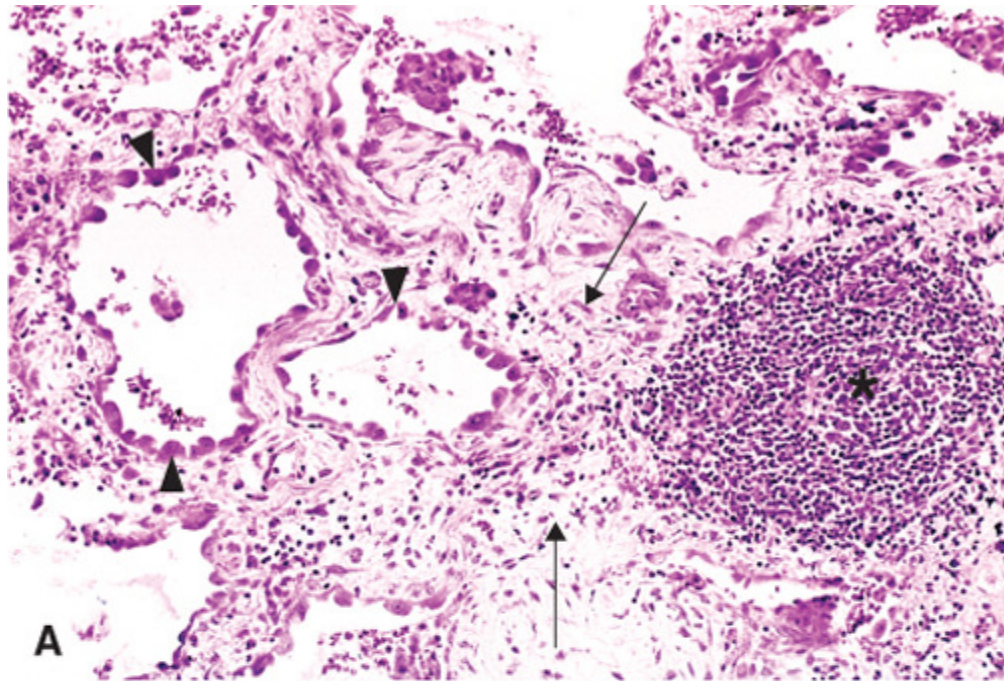


# Inflamação Crônica

MPT0206

FMUSP

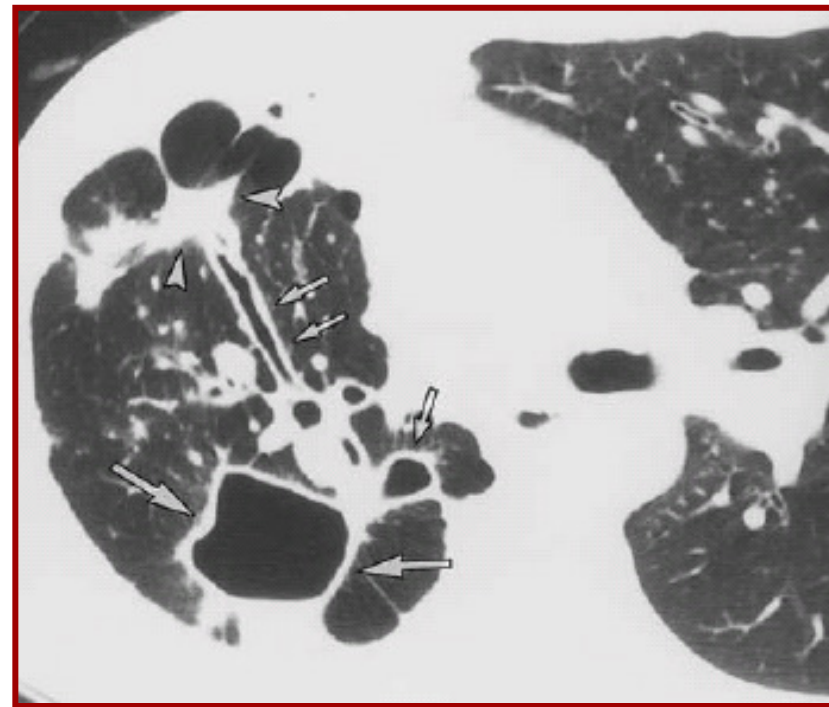
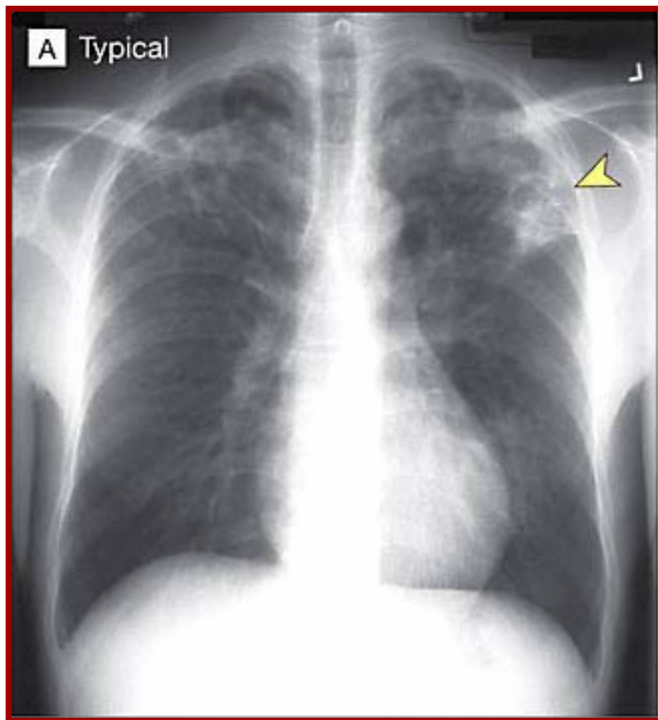
2011



# Caso 1

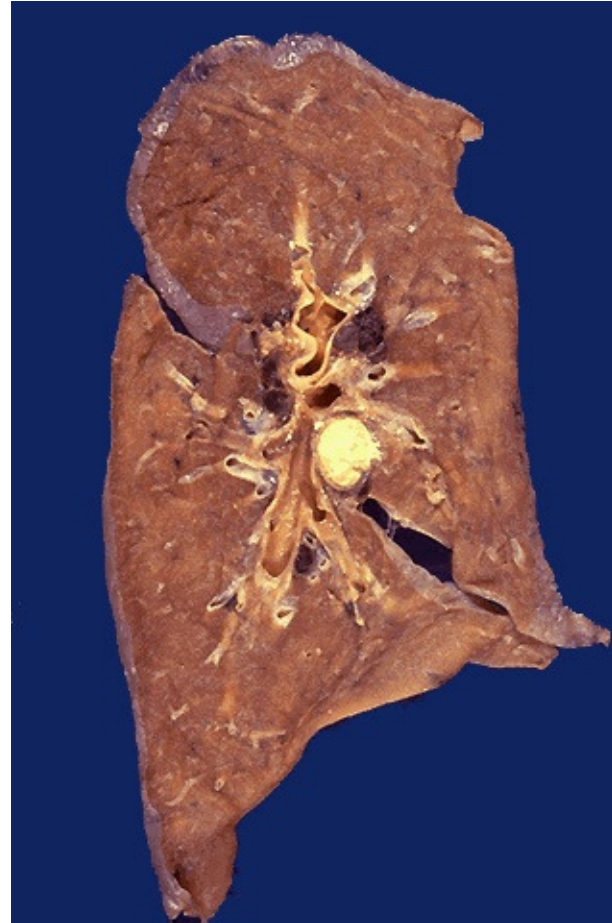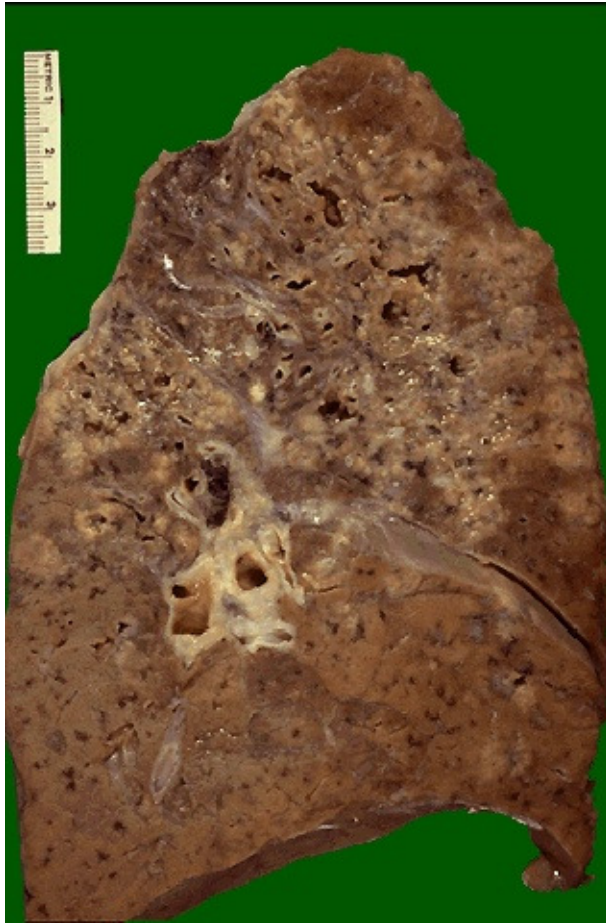
- 35 anos, masculino
- Trabalhador de construção civil
- Sem antecedentes mórbidos
- Tosse produtiva há 2 meses
- Febre vespertina
- Sudorese noturna
- Perda de peso no período

# Exames de Imagem

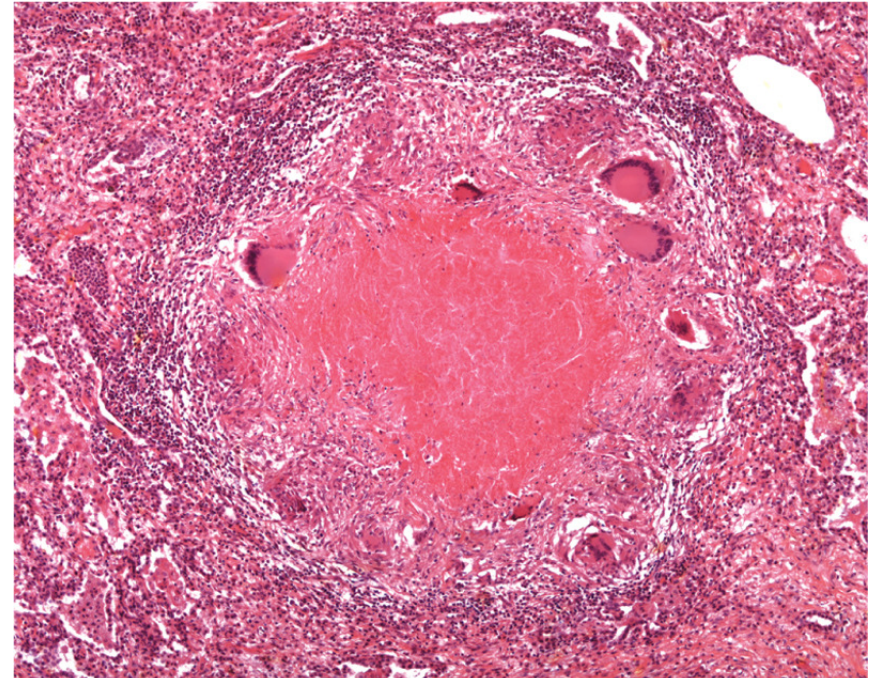
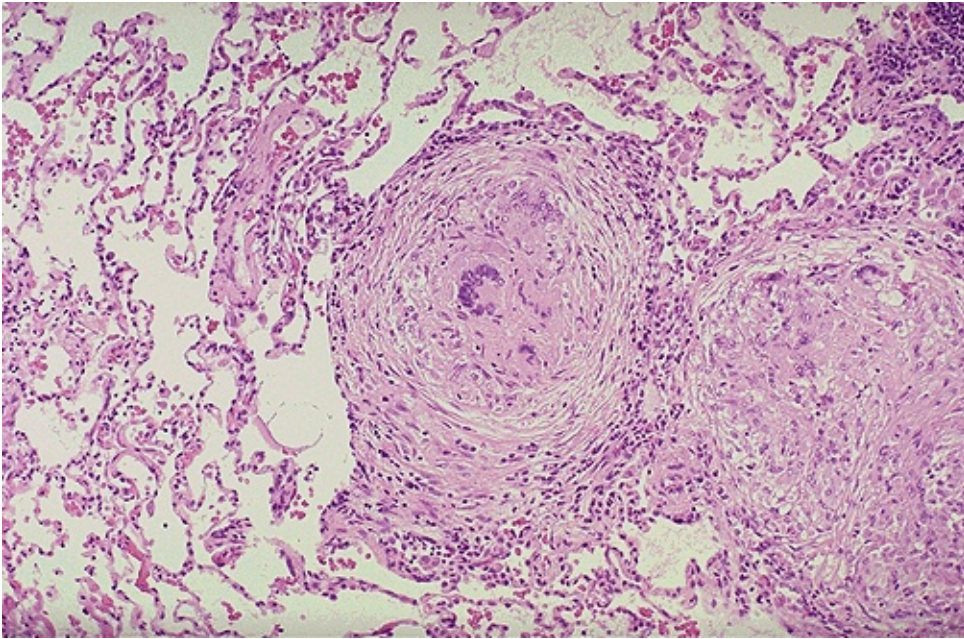




# Necrose Caseosa



# Patologia Granuloma

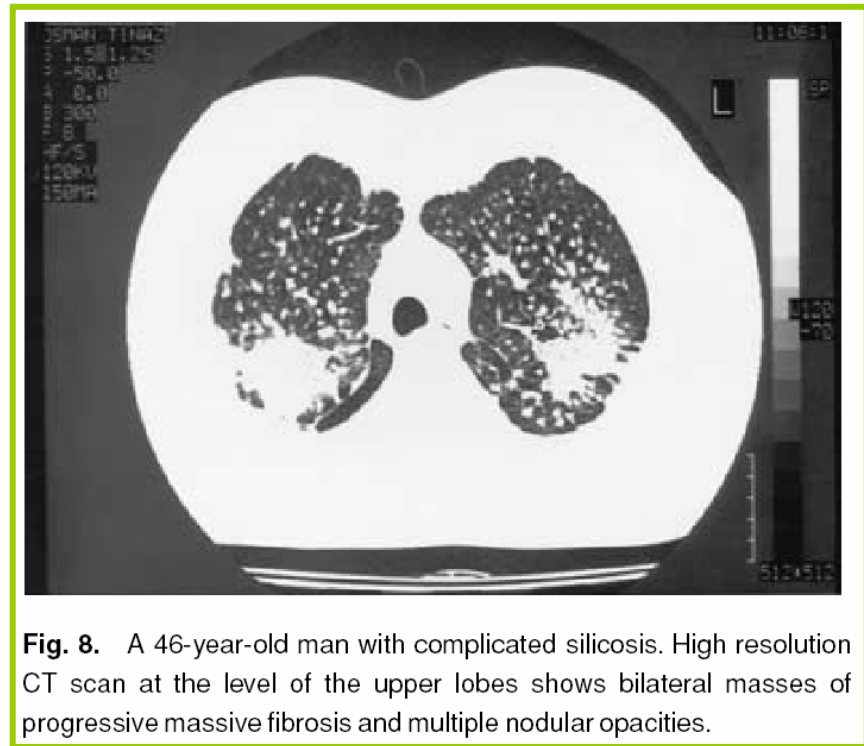
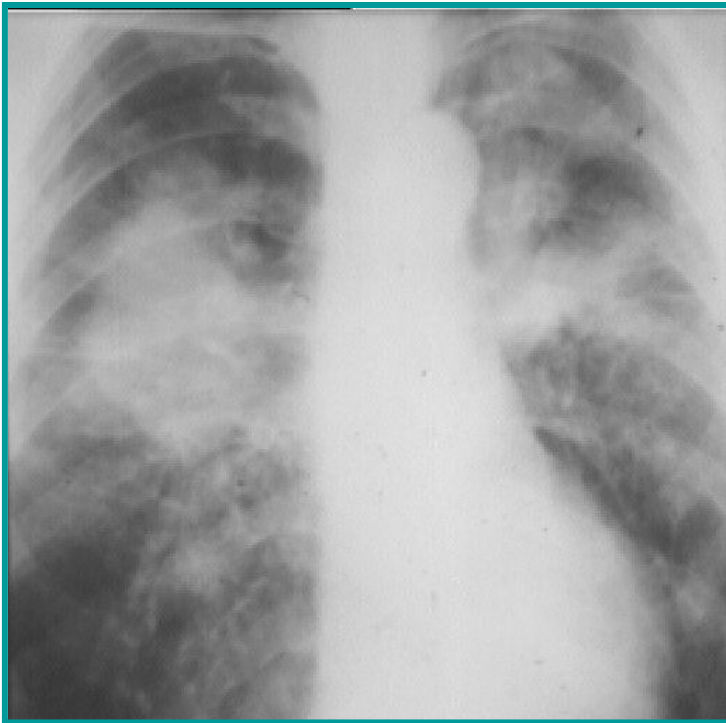


## Caso 2

- 55 anos, masculino
- Trabalhou em fábrica de cerâmica
- Cansaço progressivo aos esforços, há anos, com piora recente
- Tosse seca, sem chiado

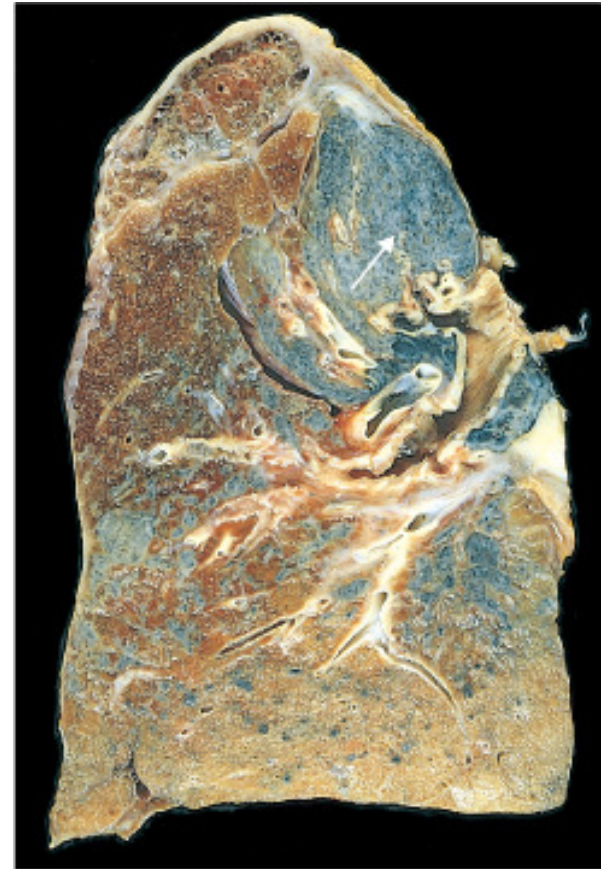
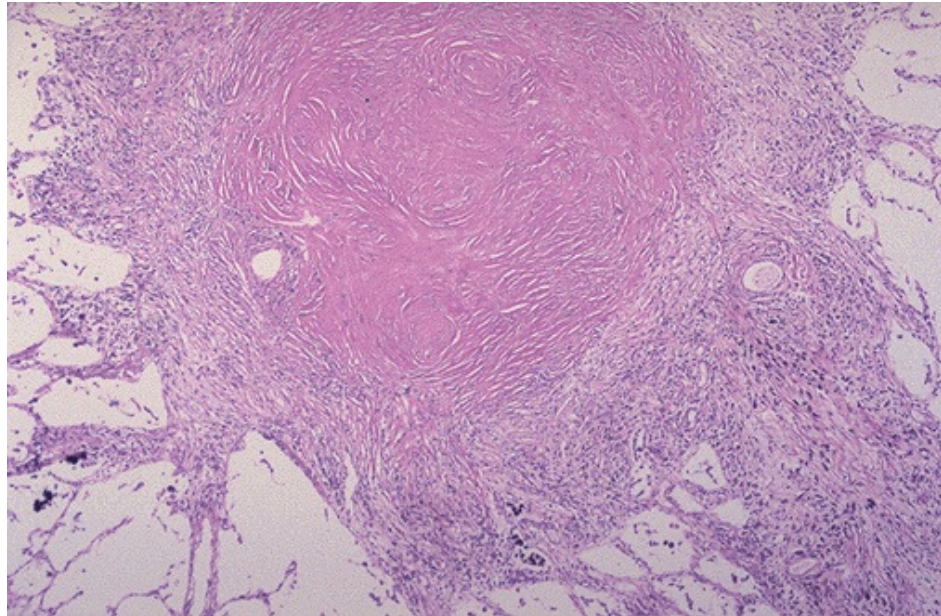


# Imagens



**Fig. 8.** A 46-year-old man with complicated silicosis. High resolution CT scan at the level of the upper lobes shows bilateral masses of progressive massive fibrosis and multiple nodular opacities.

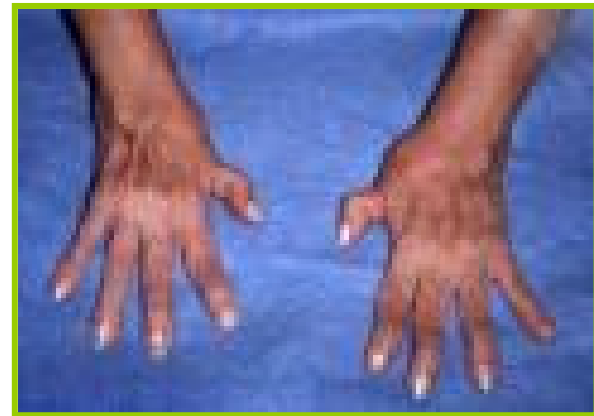
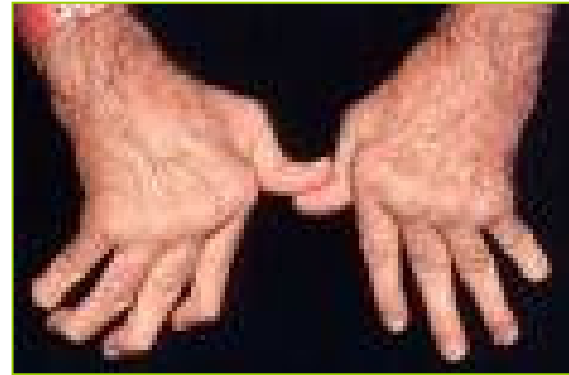
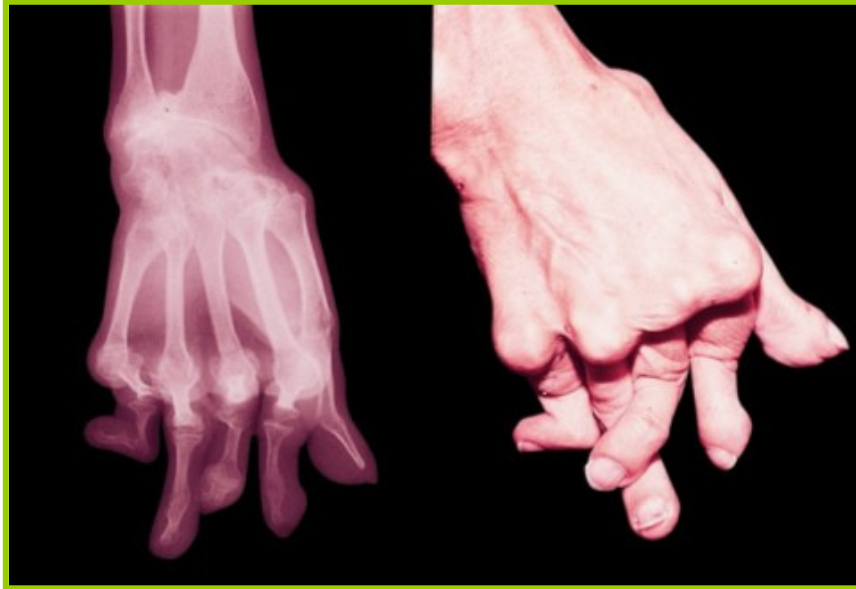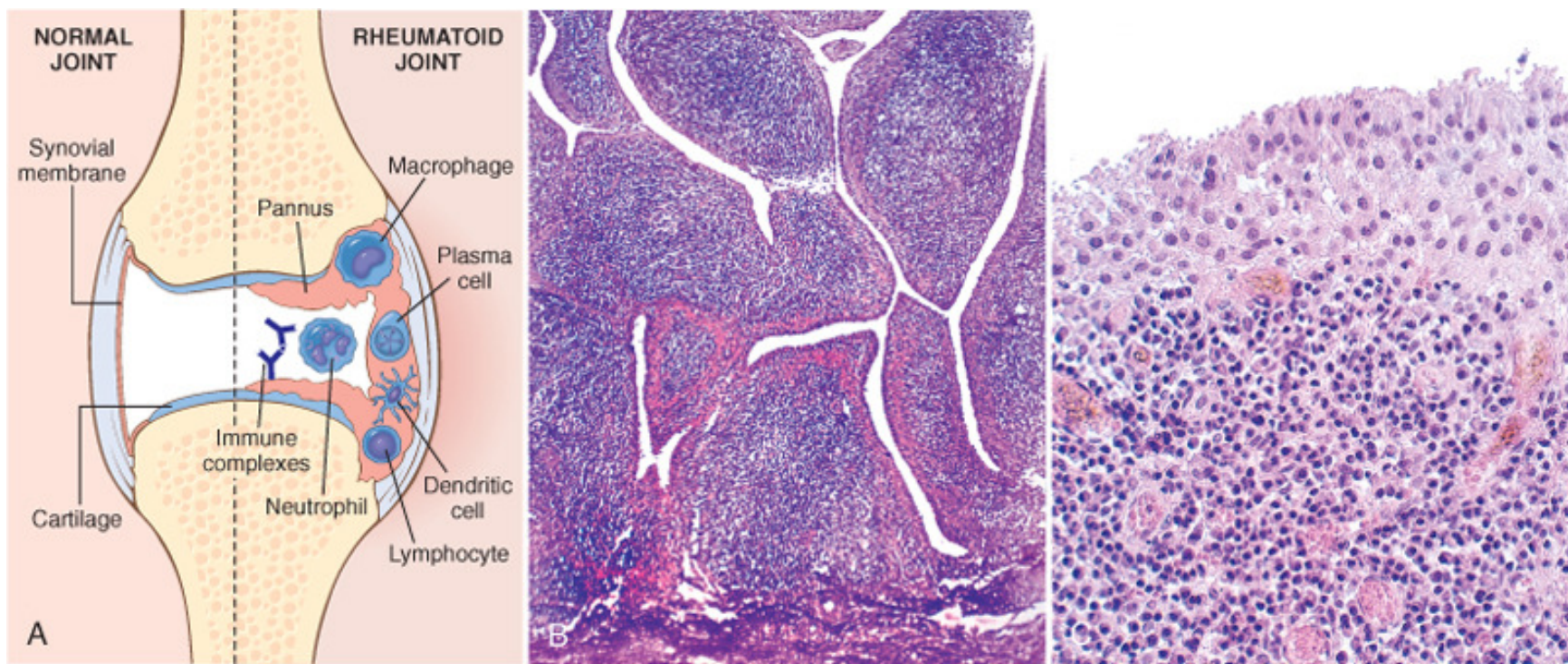


© Elsevier 2005

# Caso 3

- 57 anos, sexo feminino
- Artralgia e artrite em punhos, cotovelos, dedos das mãos e tornozelos
- Melhora dos sintomas no decorrer do dia
- Sem sinais de infecção nas articulações ou história de trauma
- Após anos de sintomas, sem tratamento adequado...

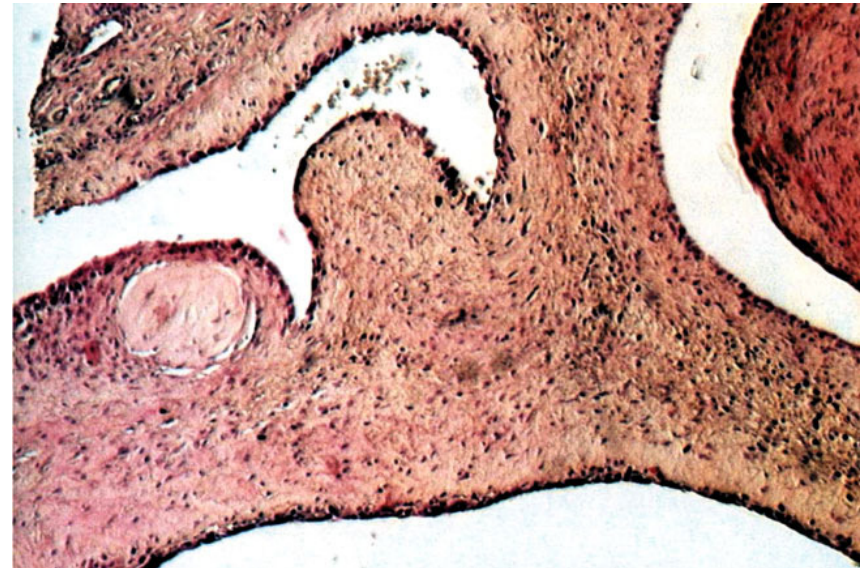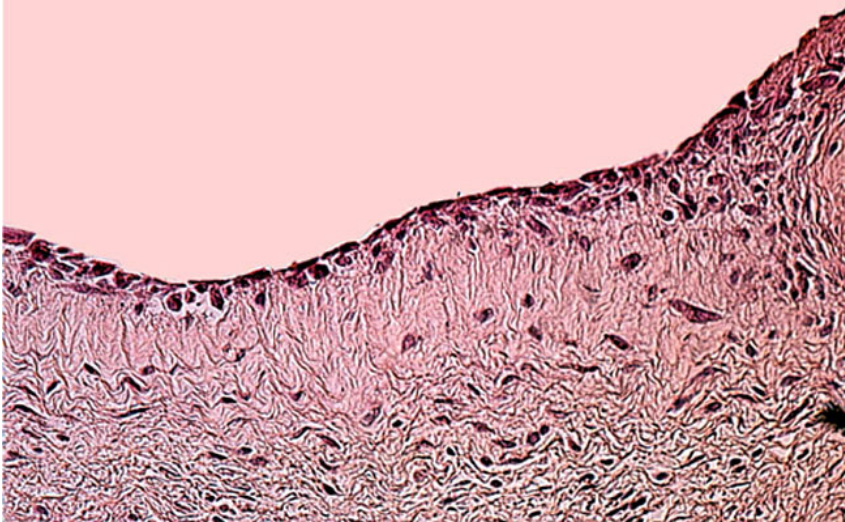




© Elsevier. Kumar et al: Robbins Basic Pathology 8e - [www.studentconsult.com](http://www.studentconsult.com)



# Membrana Sinovial Normal



# Inflamação crônica

- Infiltração de células mononucleares: macrófagos, linfócitos, plasmócitos
- Destruição tecidual
- Reparo, angiogênese, fibrose

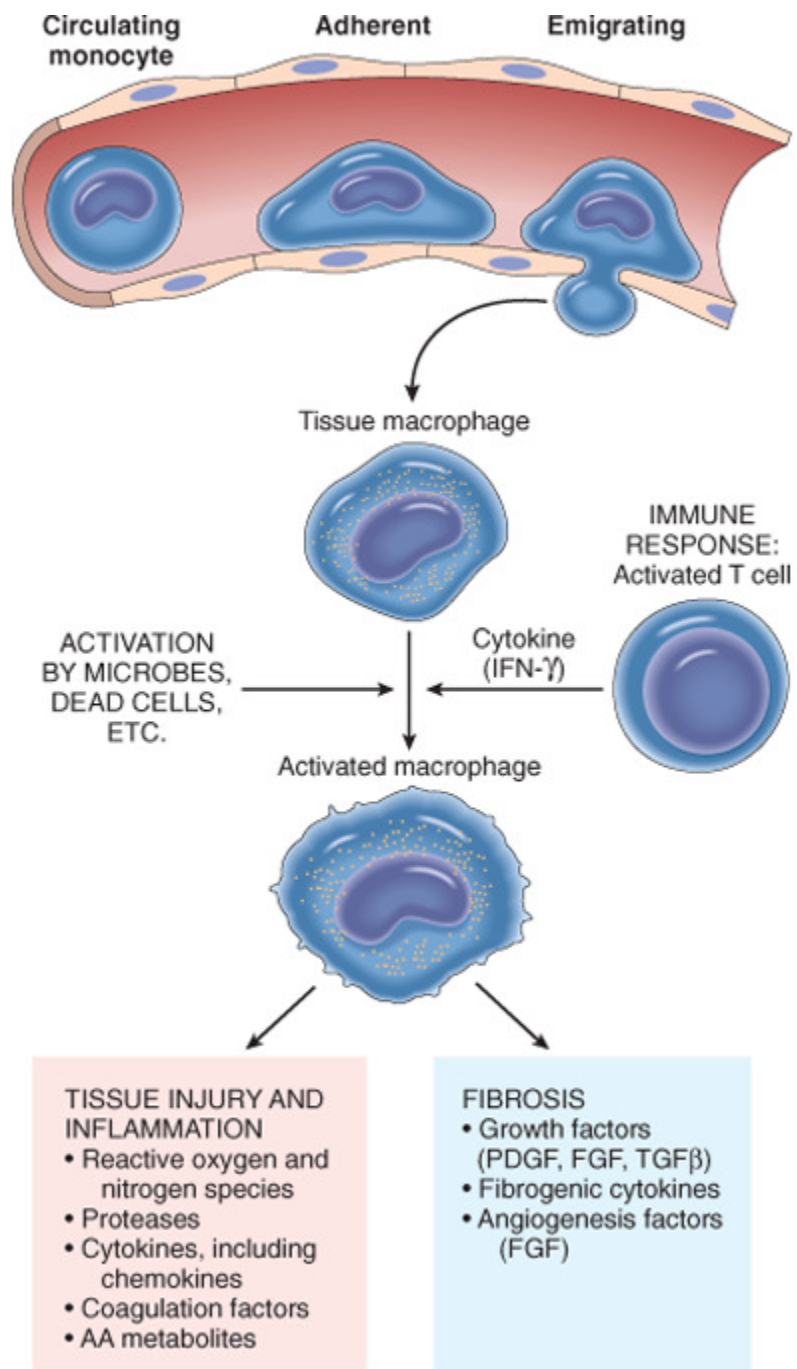
# Aguda × Crônica

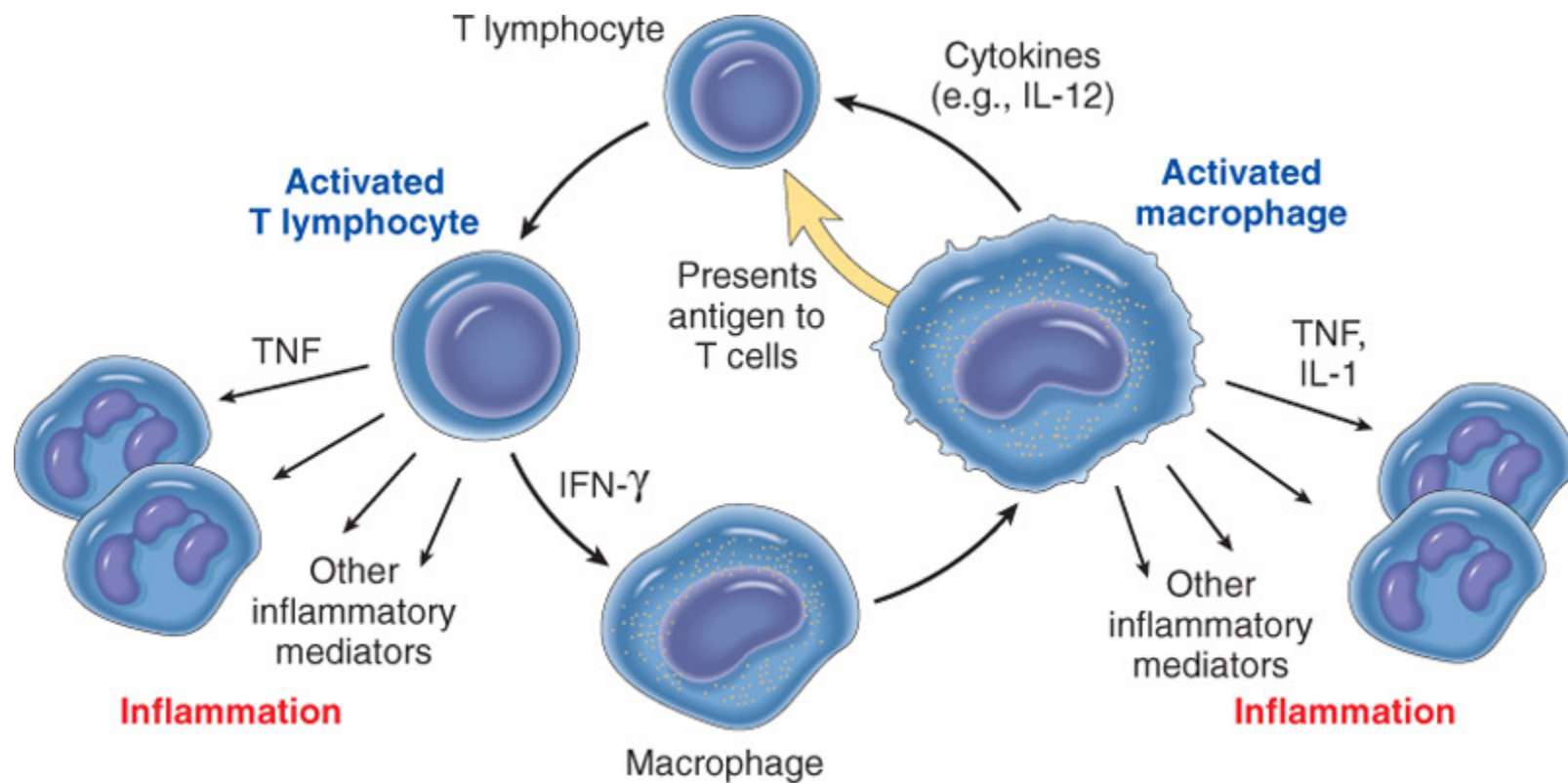
- Inflamação aguda: alterações vasculares, edema, infiltrado neutrofílico
- Inflamação crônica: destruição tecidual, infiltrado mononuclear, proliferação de novos vasos e fibrose.

# Causas da Inflamação Crônica

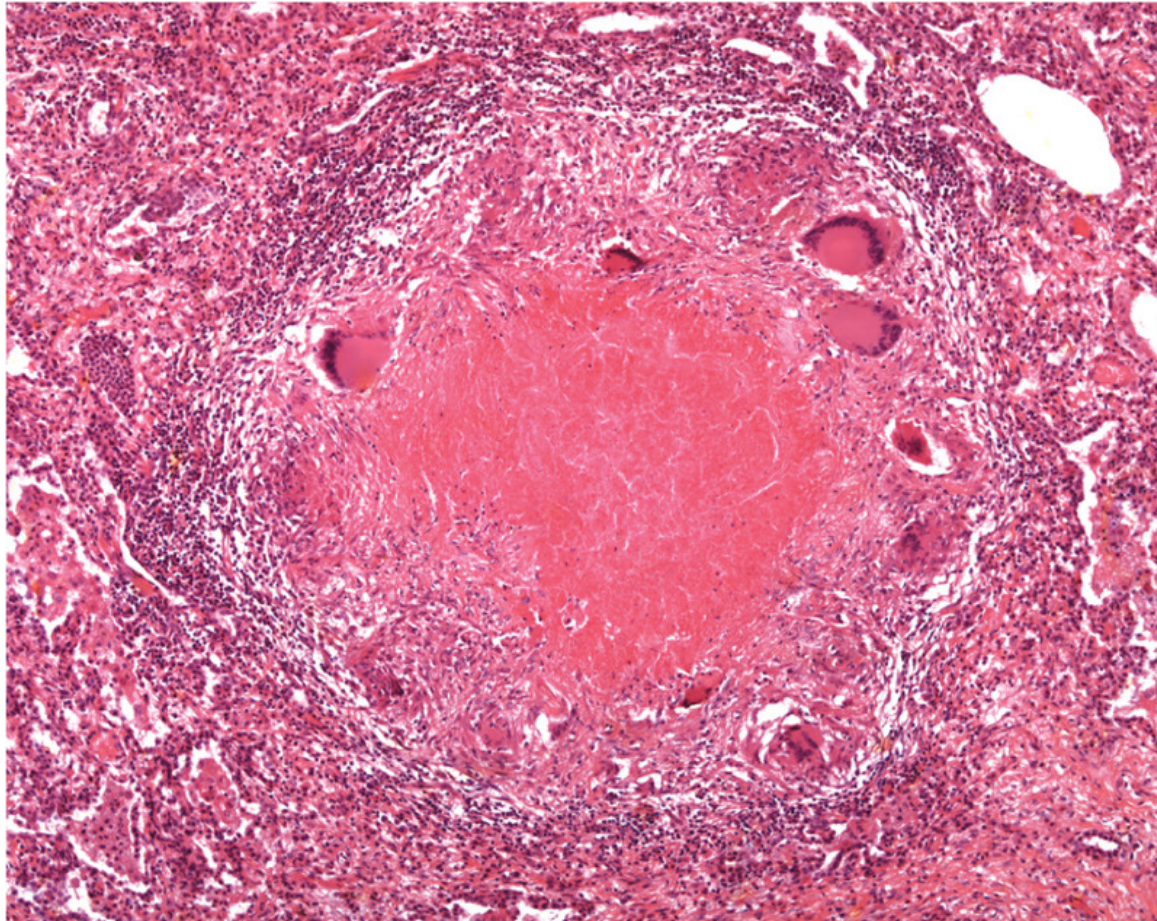
- Infecções persistentes:
  - Micobactérias, Treponema pallidum, fungos e vírus
  - Hipersensibilidade tipo IV
- Doenças inflamatórias mediadas por imunidade/doenças autoimunes
- Exposição prolongada a agentes potencialmente tóxicos
  - Material não digerível, tabaco, álcool, lipoproteínas





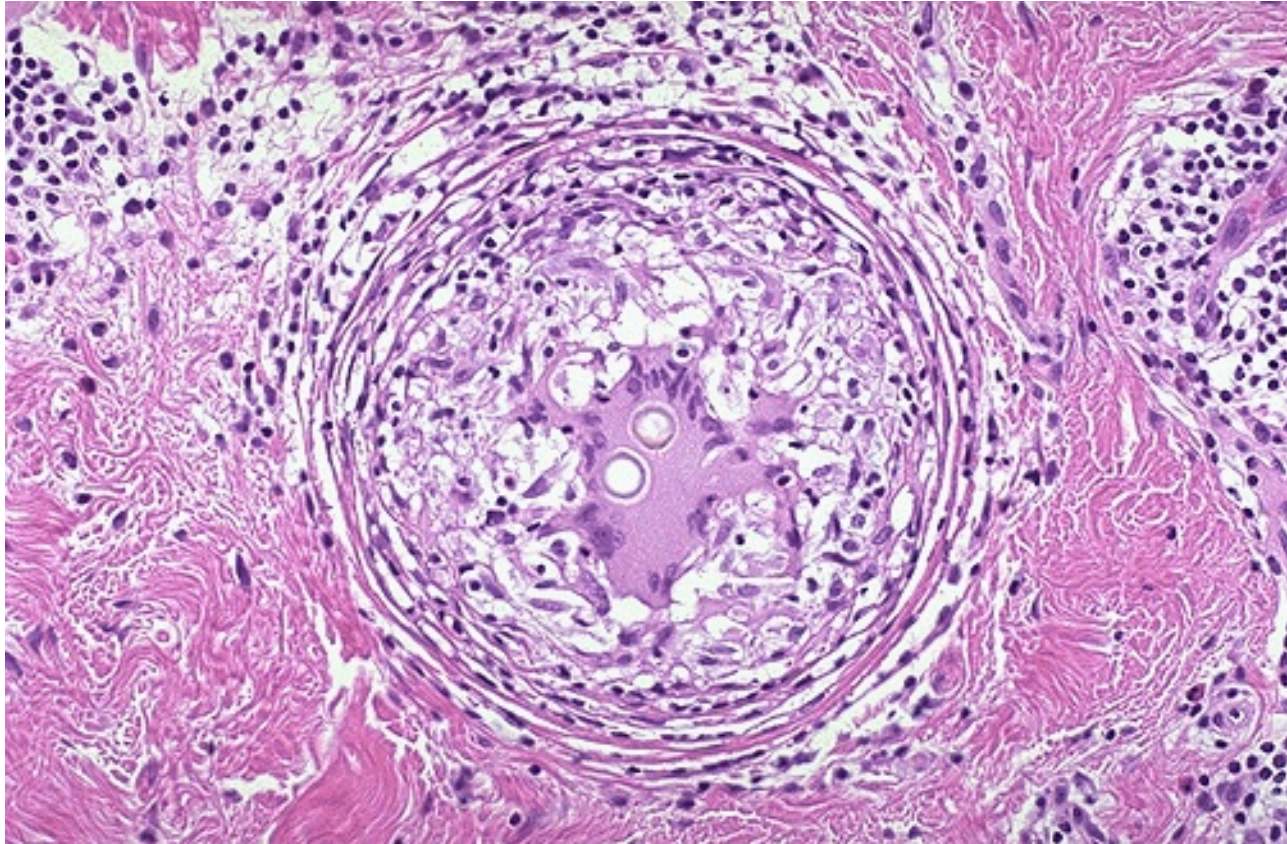


# Granuloma





# Granuloma





# Desfechos da Inflamação

