Tratamento endodôntico em dentes decíduos

Dicas clínicas para pulpectomia
e penetração desinfetante

O tratamento pulpar em Odontopediatria tem como principal objetivo a manutenção da integridade e a saúde dos tecidos dentais, que é obtido pelo uso de técnicas e/ou medicamentos que permitem a continuidade do seu desenvolvimento normal até a esfoliação, respeitando-se as características particulares do ciclo vital desses elementos.

CÔRREA, 2005

Relembrando...

Peculiaridades dos dentes decíduos

Ampla câmara pulpar, pequena espessura de esmalte e dentina,

projeções dos

cornos pulpares, reabsorção irregular, ...

Diagnóstico e planejamento

Quanto tempo o dente ainda ficará na cavidade bucal?

Eleger o melhor tratamento

Exodontia, penetração desinfetante, capeamento indireto

DIAGNÓSTICO CORRETO

↕

CICLO BIOLÓGICO
DO DENTE DECÍDUO

CICLO BIOLÓGICO

CRESCIMENTO DO ÓRGÃO PULPAR: início de formação de coroa até raiz completa

MATURAÇÃO DO ÓRGÃO PULPAR: estágio de raiz completa até início de reabsorção radicular

REGRESSÃO DO ÓRGÃO PULPAR: início de reabsorção radicular até a esfoliação do dente

POLPA DO DENTE DECÍDUO

Polpa Jovem

Elementos celulares

REPARAÇÃO

Polpa Senil

Fibras

DEGENERAÇÃO

TRATAMENTO

Conservador

Capeamento pulpar indireto

Pulpotomia

Radical

Pulpectomia

Penetração desinfetante

GUEDES-PINTO, 2003; AAPD, 2004

Decisão de tratamento

CRESCIMENTO

- Tratamento conservador

MATURAÇÃO

- Tratamento conservador
- Tratamento radical

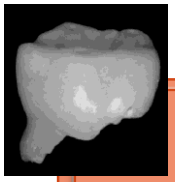

REGRESSÃO

- Tratamento radical
- Exodontia**

** Mais de 2/3 de reabsorção radicular

Pulpectomia e penetração desinfetante

Técnicas e dicas clínicas

TERAPIA PULPAR RADICAL

- Pulpectomia

  Tratamento para polpas vitais que apresentem processo de inflamação crônica, atingindo polpa coronária e radicular

- Penetração Desinfectante
- Tratamento para polpa mortificada

  Tratamento para polpas com evidência de necrose, consiste na remoção dos tecidos necróticos coronários e radiculares

CONTRA-INDICAÇÕES

- Dentes decíduos com grande perda de estrutura radicular (+ de 2/3)
- Impossibilidade de reconstrução
- Perfuração do assoalho da câmara
- Evidência radiográfica de reabsorção externa/interna
- Reabsorção envolvendo cripta do permanente
- Paciente com estado de saúde debilitado

SUCESSO DA TERAPIA

- Redução ou eliminação do agente infectante
- Instrumentação adequada
- Irrigação eficiente
- Obturação com materiais antibacterianos compatíveis

Técnica

1. Radiografia de diagnóstico
2. Odontometria
3. Abertura e esvaziamento
4. Sanificação e Modelagem
5. Obturação

Radiografia de diagnóstico

Importante: Máxima nitidez e mínima distorção

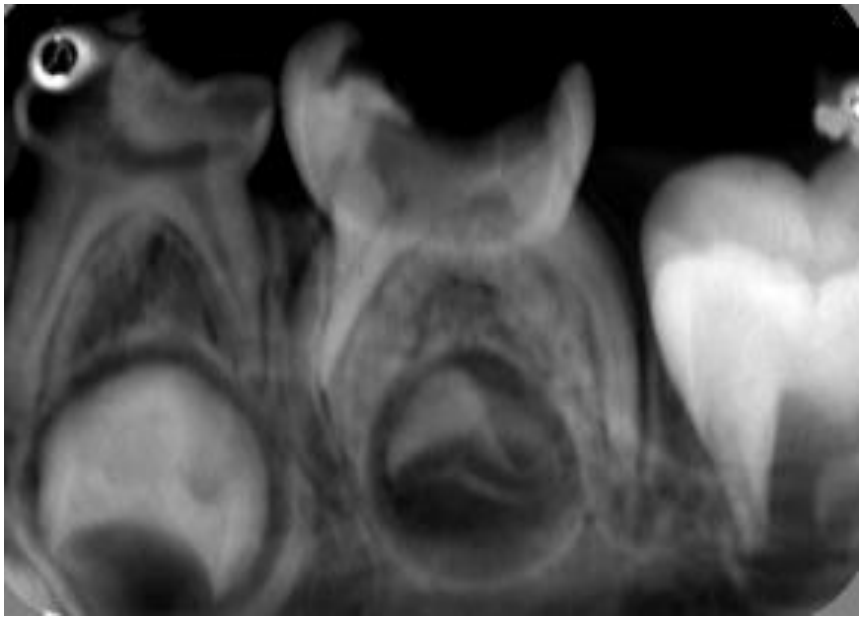

Mello-Moura ACV

Odontometria

Medida do comprimento radicular na radiografia de diagnóstico, com o auxílio de régua milimetrada
(GUEDES-PINTO; PAIVA; BOZZOLA, 1981)

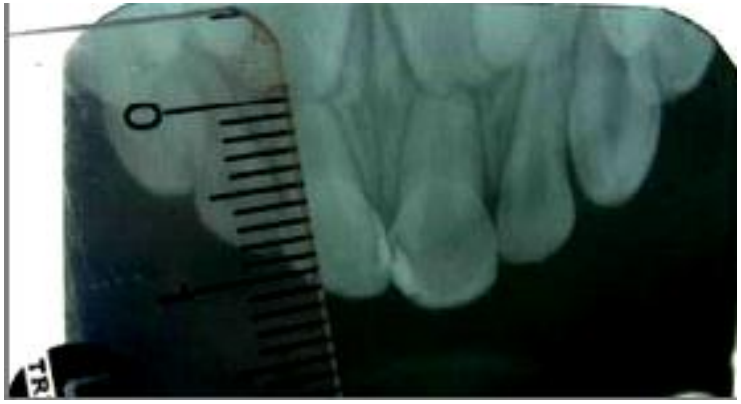

Limite de segurança = **Medida do comprimento do canal radicular do dente decíduo respeitando-se o limite do bisel da rizólise.**

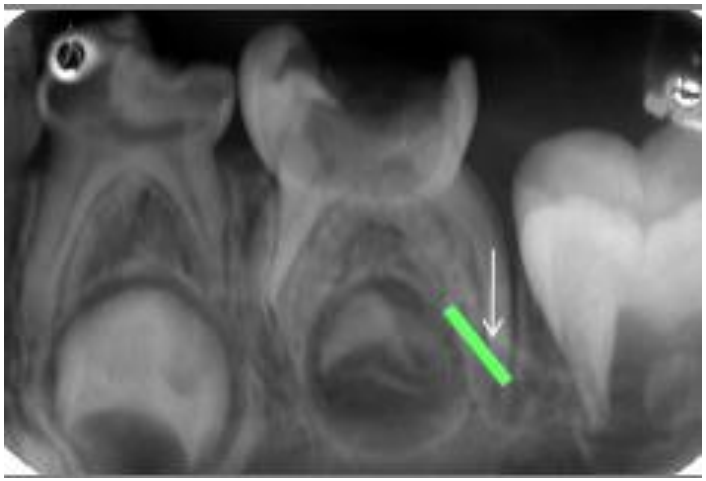

Mello-Moura ACV

Abertura

Anestesia e isolamento absoluto: segurança para criança e maior rapidez

Abertura:

Objetivo: acesso a câmara pulpar e localização da entrada dos canais radiculares

Ponto de eleição X direção de trepanação

ponto mais fácil e seguro pra se atingir a câmara pulpar

Forma de contorno e conveniência
Forma final após a remoção de todo o teto da câma pulpar

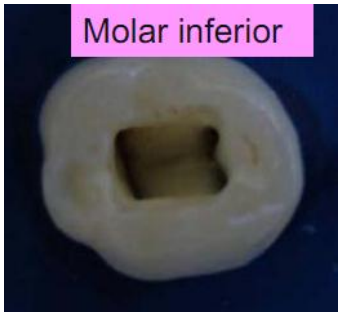

Mello-Moura ACV

Esvaziamento

Pulpite irreversível	Necrose pulpar
Aspecto pulpar	**Aspecto pulpar**
com estrutura (corpo) consistente	sem estrutura consistência pastosa/liquefeita
resistente ao corte	desintegração durante a remoção
hemorragia suave	ausência de hemorragia
sangue com coloração vermelho brilhante	sangramento, se houver, com coloração escura
Remoção do tecido pulpar com lima K + Hedstroen	Penetração desinfetante

Sanificação e modelagem

Eliminação dos microrganismos, restos do tecido pulpar e necróticos presentes no interior do canal

+

Instrumentação: lima K ou flex (inicial +2)
Mínimo lima 20

+

Substâncias irrigantes: hipoclorito de sódio 1% ou clorexidina endo PTC

+

Irrigação final com tergentol

Obturação

1. Secagem dos canais radiculares
2. Colocação do material endodôntico
3. Fina camada de guta percha
4. Restauração provisória ou definitiva
5. Rx final

Mello-Moura ACV

Obturação



Mello-Moura ACV

Obturação

Inserção da pasta com lima: girar no sentido horário (meia volta e puxar)

Colocação da guta percha

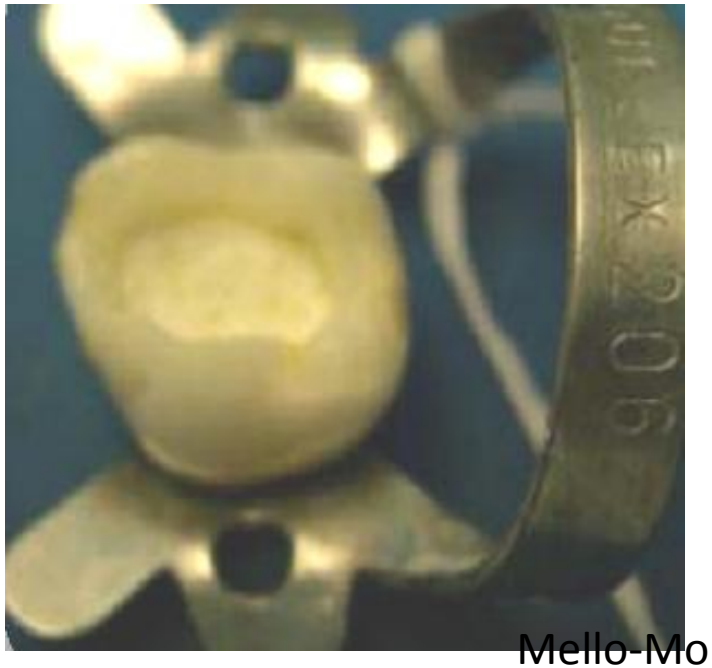

Mello-Moura ACV

Limpeza da cavidade

Restauração provisória ou definitiva

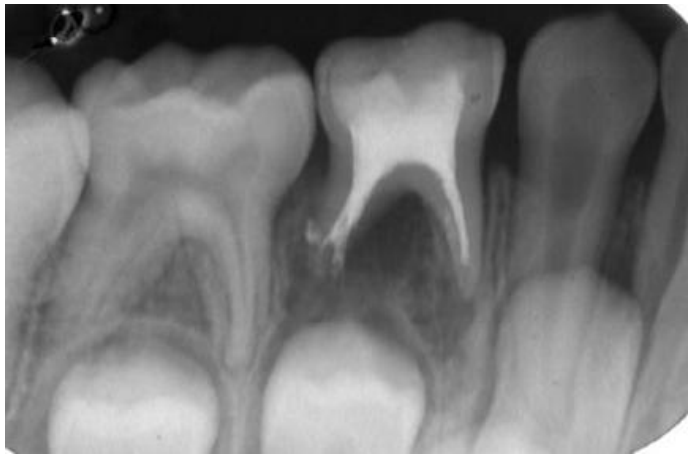

Radiografia final

Mello-Moura ACV